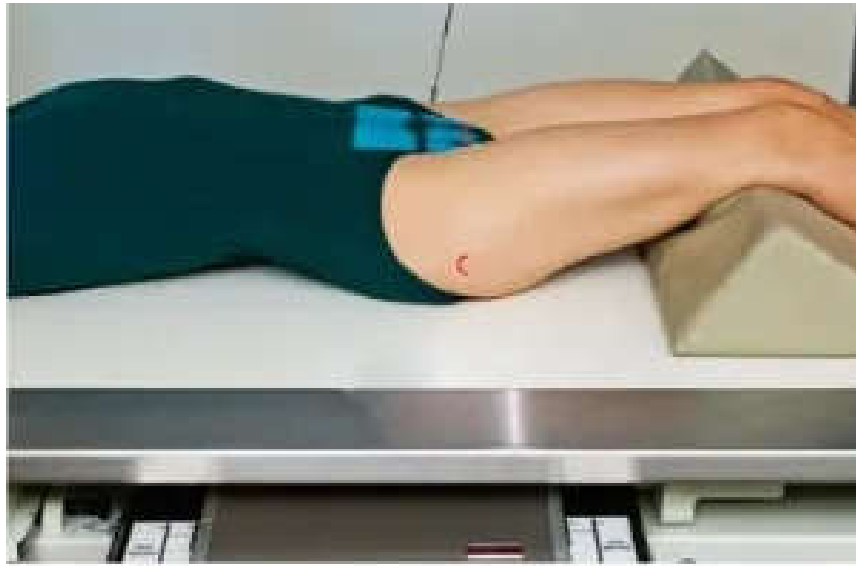

COLÉGIO VICENTE LESSA
Centro de Qualificação Profissional em Saúde

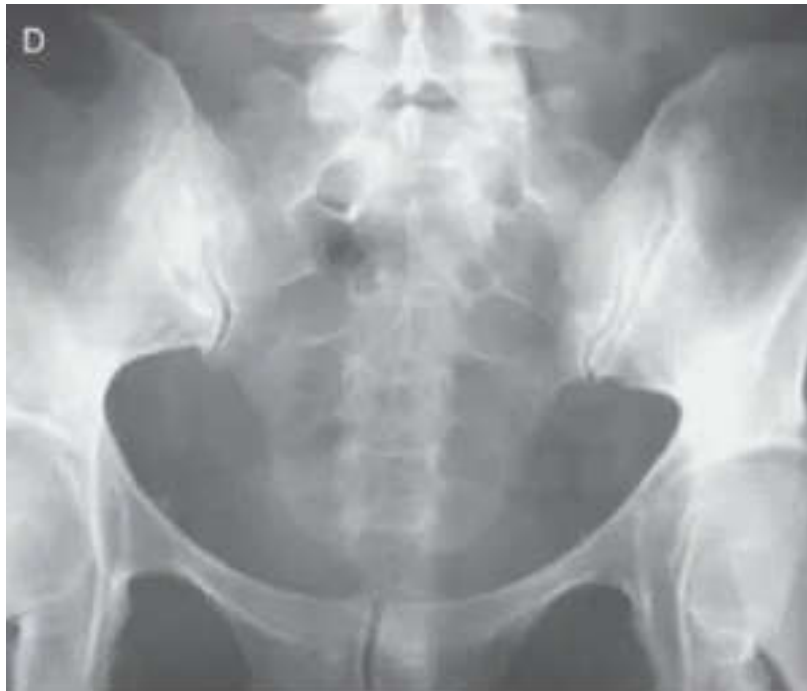

TÉCNICAS RADIOLÓGICAS I
TURMAS 54, 56, 58.
NOITE AULA N°38.


5.3 ARTICULAÇÕES SACROILÍACA – AXIAL.



PACIENTE EM D.D, MMII EM EXTENSÃO E ROTAÇÃO INTERNA FORÇADA (FERGUSON),
CENTRALIZAR O PLANO MÉDIO SOBRE A LCM RC 30° CRANIAL.



ESCANOGRAMA DOS MEMBROS INFERIORES.



PACIENTE EM DD COM OS MMI ESTENDIDOS E JUSTAPOSTOS COM O PMS ALINHADO A LCM VAMOS UTILIZAR UMA REGUA ESCANOMETRICA QUE SERÁ FIXADA NA MESA DE EXAMES ONDE O PACIENTE ESTARÁ DEITADO SOBRE ESSA RÉGUA. RC 1 SERA PPV NO CENTRO DOS TORNOZELOS SAINDO NA 1º METADE DO FILME RC 2 SERA PPV NO CENTRO DOS JOELHOS SAINDO NA 2º METADE DO FILME RC 3 PPV NO CENTRO DOS QUADRIS SAINDO NA 3º METADE DO FILME 35X43 DIVIDIDO NA TRANS COM BUCK DFF 1M OBJ ESTUDAR A DIFERENÇA ENTRE OS MEMBROS INFERIORES TÊC PARA TORZOZELO 55 KV 200 MA 0,15 DE TEMPO TÊC PARA JOELHOS 60 KV 200 MA 0,25 TEMPO TÊC PARA PELVE 70 KV 200 MA 0,80 TEMPO ETIQUETA DO LADO DIREITO DO PACIENTE RB AP RA NÃO TEM.

