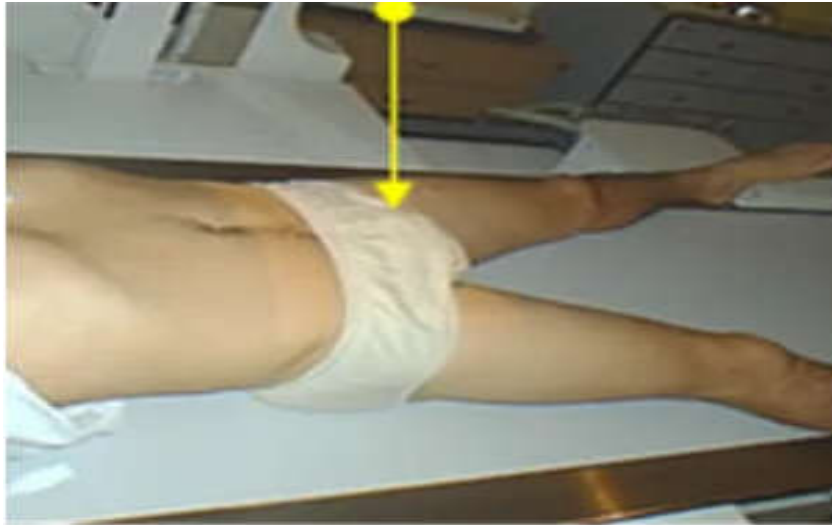


COLÉGIO VICENTE LESSA
Centro de Qualificação Profissional em Saúde

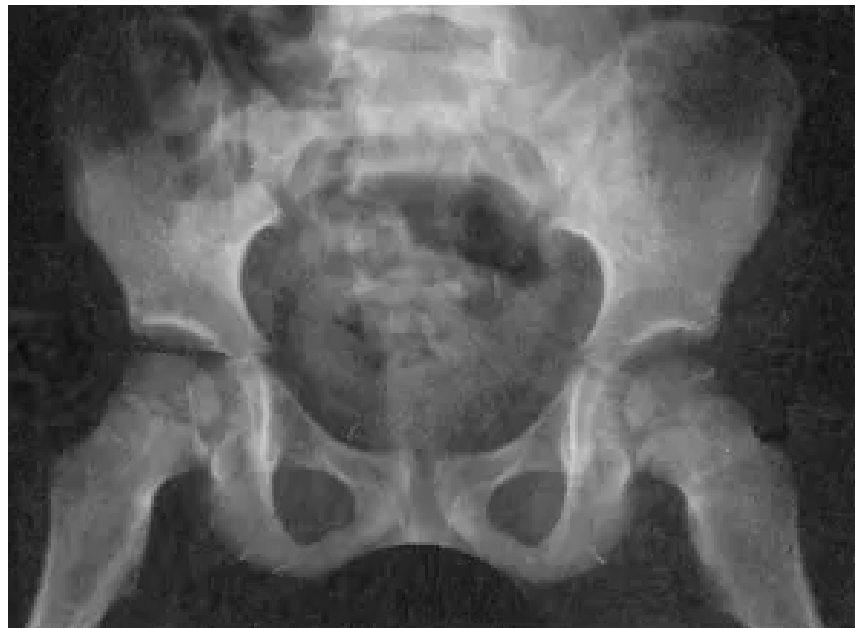

TÉCNICAS RADIOLÓGICAS I
TURMAS 55, 56, 58
NOITE AULA N°37.

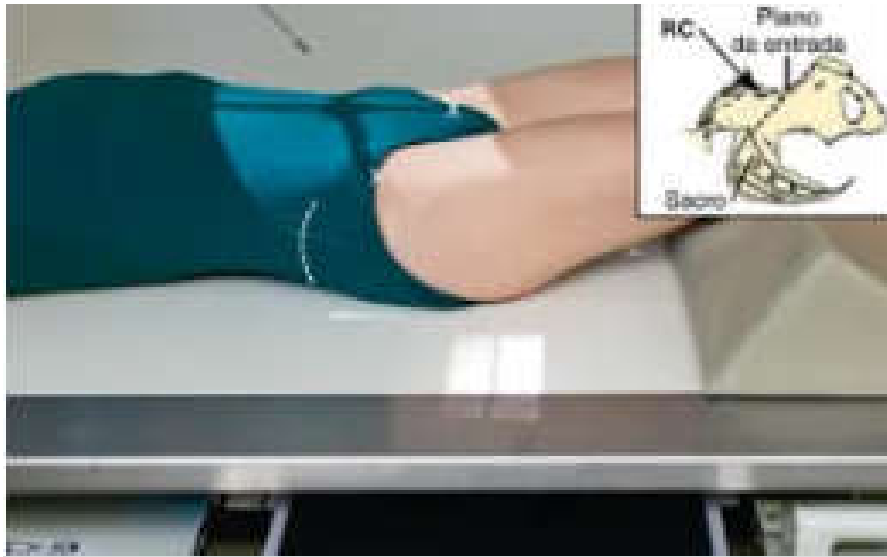
5.1 PELVE - AP / MÉTODO VAN ROSEN.



PAC. EM DD COM OS MMII ESTENDIDOS AO LONGO DA MESA EM ABDUÇÃO DE 45° REALIZANDO LEVE ROTAÇÃO INTERNA DOS PÉS DE 5° HALUX DISTANCIADOS CERCA DE 20 CENTIMETROS UM DO OUTRO, COM O PMS ALINHADO A LCMRC PPV ENTRANDO 4 CM A BAIXO DO UMBIGO OU EIAS SAINDO NO MEIO DO FILME 30X40 OU 35X43 TRANS PANORAMICO COM BUCK DFF 1 METRO OBJETIVO ESTUDAR LESÕES NA REGIÃO DA PELVE TÉCNICA 70 KV 200 MA 0,80 TEMPO RB AP RA OUTROS RESPIRAÇÃO APNÉIA ETIQUETA DO LADO DIREITO DO PACIENTE OBS. SEMPRE UTILIZAR TEMPO MAIS ALTO QUE O KV PARA DAR MAIS DETALHE POIS A PELVE ESTA NA REGIÃO DO ABDOMEM INFERIOR RICO EM DENSIDADES DE GORDURA LIQUIDO E MUSCULO.



PELVE – AXIAL IN LET.



PAC EM DD COM OS MMII ESTENDIDOS AO LONGO DA MESA E MMSS AO LONGO DO CORPO REALIZANDO LEVE ROTAÇÃO INTERNA DE 5°, COM O PMS ALINHADO A LCM RC ANGULADO DE 30 A 45° CAUDAL ENTRANDO 4 CM A BAIXO DO UMBIGO OU EIAS SAINDO NO MEIO DO FILME 30X40 OU 35X43 TRANS PANORAMICO COM BUCK DFF 1 METRO OBJETIVO ESTUDAR LESÕES NA REGIÃO DA PELVE TÉCNICA 70 KV 200 MA 0,80 TEMPO RB AP RA OUTROS RESPIRAÇÃO APNÉIA ETIQUETA DO LADO DIREITO DO PACIENTE OBS. SEMPRE UTILIZAR TEMPO MAIS ALTO QUE O KV PARA DAR MAIS DETALHE POIS A PELVE ESTA NA REGIÃO DO ABDOMEM INFERIOR RICO EM DENSIDADES DE GORDURA LIQUIDO E MUSCULO OBS DEMONSTRA FORAME PELVICO ABERTO.

