

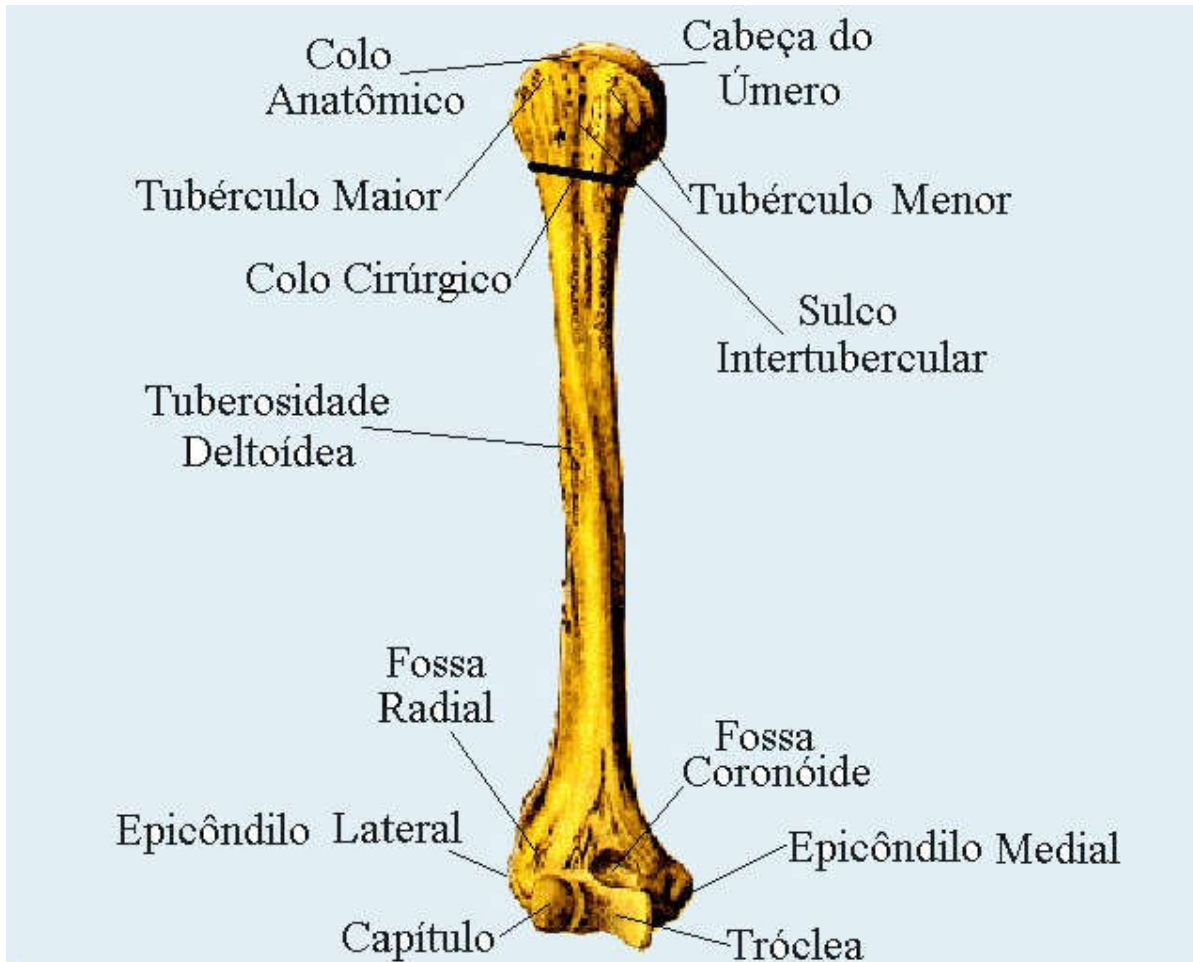
**COLÉGIO VICENTE LESSA**  
**Centro de Qualificação Profissional em Saúde**



**ANATOMIA RADIOLÓGICA.**  
**TURMAS 54, 56, 58, 59, 60.**  
**MANHÃ AULA N°21.**

# ANATOMIA RADIOLÓGICA DOS MEMBROS SUPERIORES.

## ANATOMIA DO ÚMERO



O **úmero** é um **osso** longo e o maior do membro superior que **se** localiza no braço **articulando** com a escápula, o rádio e com a ulna através das articulações do ombro e do cotovelo, apresentando em sua anatomia duas epífises proximais e distais e uma diáfise constituída por dezesseis acidentes anatômicos.

Entre a cavidade glenóide da escápula e a cabeça do úmero. **Classificação morfológica:** sinovial esferóide.

# ANATOMIA RADIOLÓGICA DO ÚMERO.

