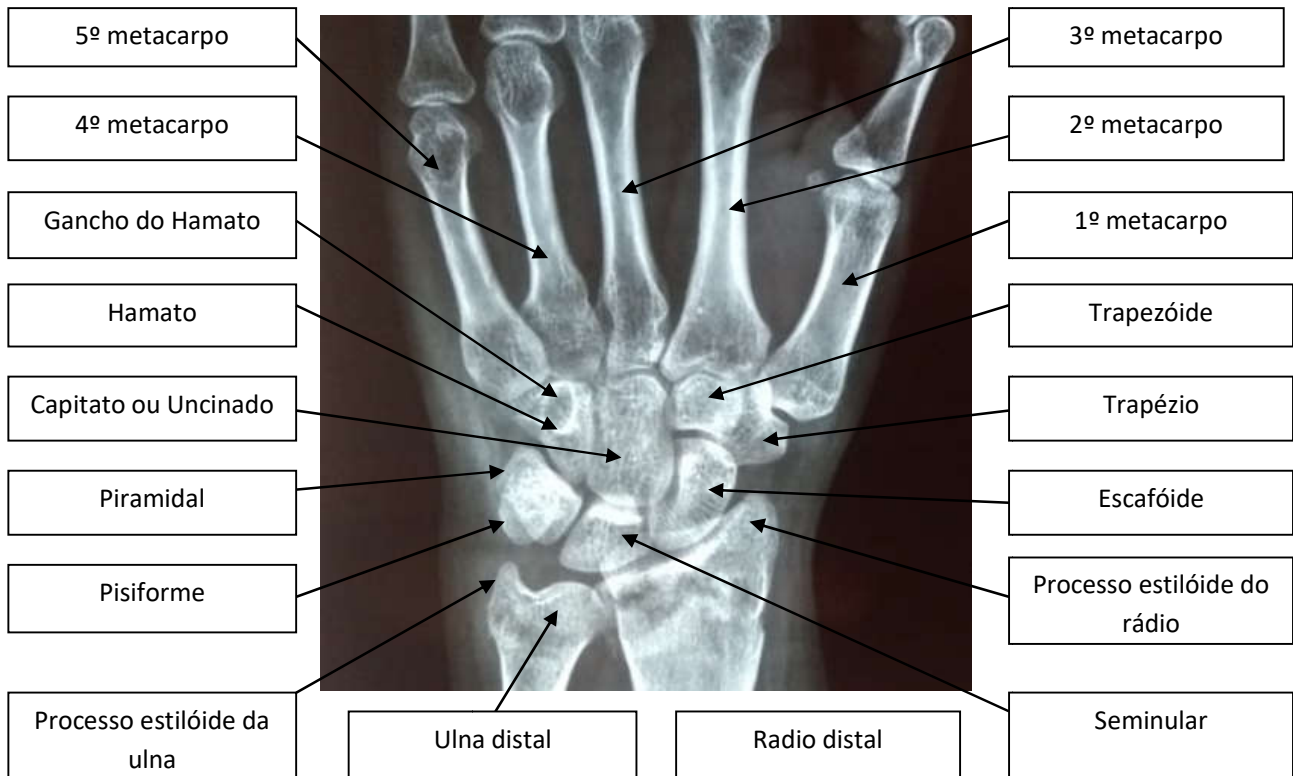


COLÉGIO VICENTE LESSA
Centro de Qualificação Profissional em Saúde

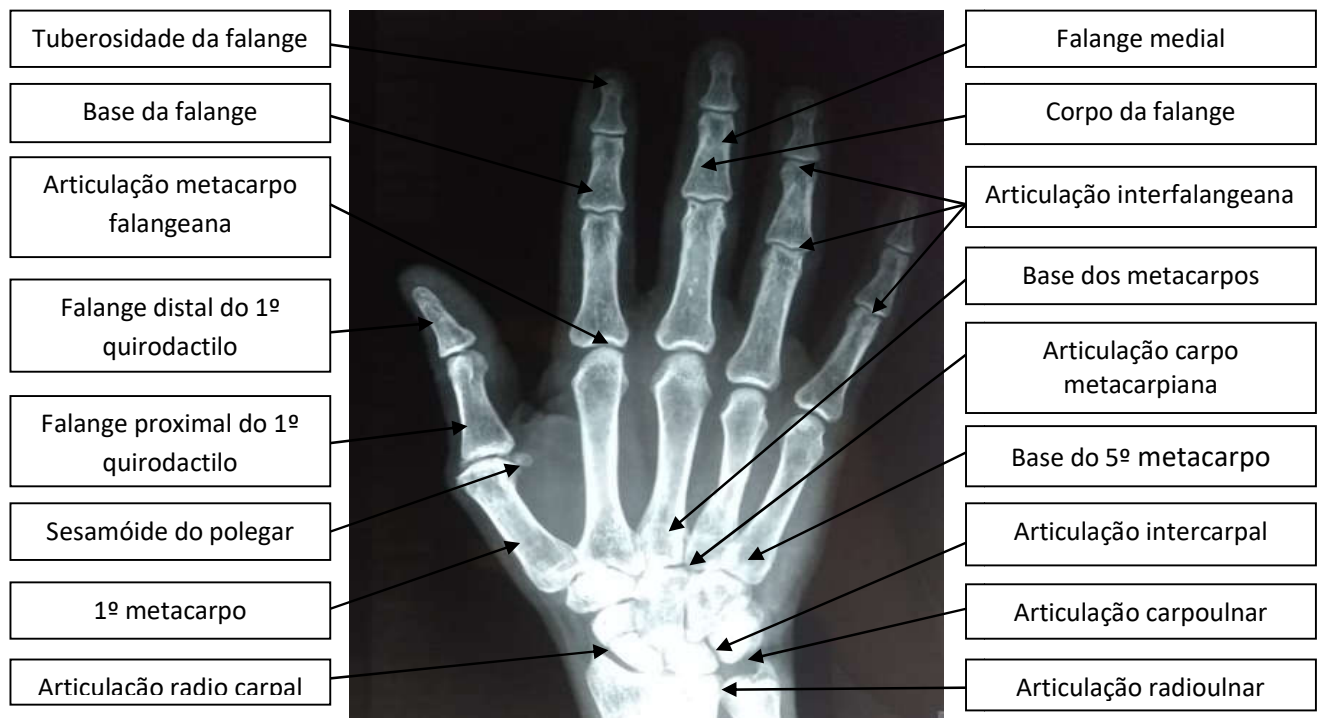


ANATOMIA RADIOLÓGICA.
TURMAS 54, 56, 58, 59, 60.
MANHÃ AULA N°18.

ANATOMIA RADIOLÓGICA DO PUNHO.

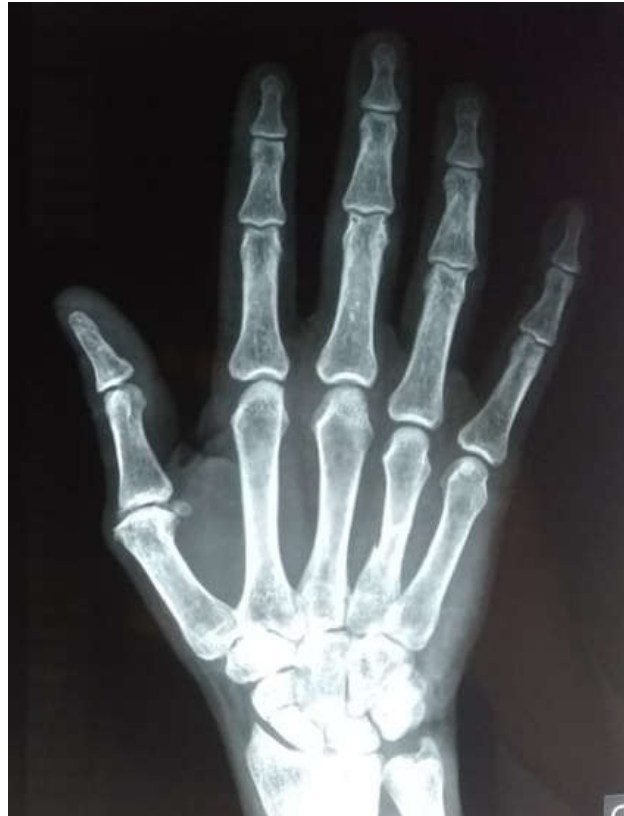

ARTICULAÇÕES E OSSOS DA REGIÃO DO PUNHO E MÃO.



Os **ossos** do carpo são oito, e estão distribuídos em duas **fileiras**. Na **fileira proximal**, temos os **ossos** escafoíde, semilunar, piramidal e pisiforme. Na **distal**, os **ossos** trapézio, trapezóide, capitato e hamato.

RAIOS-X DA MÃO EM PA.



Referente à imagem da mão demonstrada acima, descreva se existe alguma patologia, trauma ou qualquer outra condição que mereça atenção por parte do profissional técnico em radiologia.