

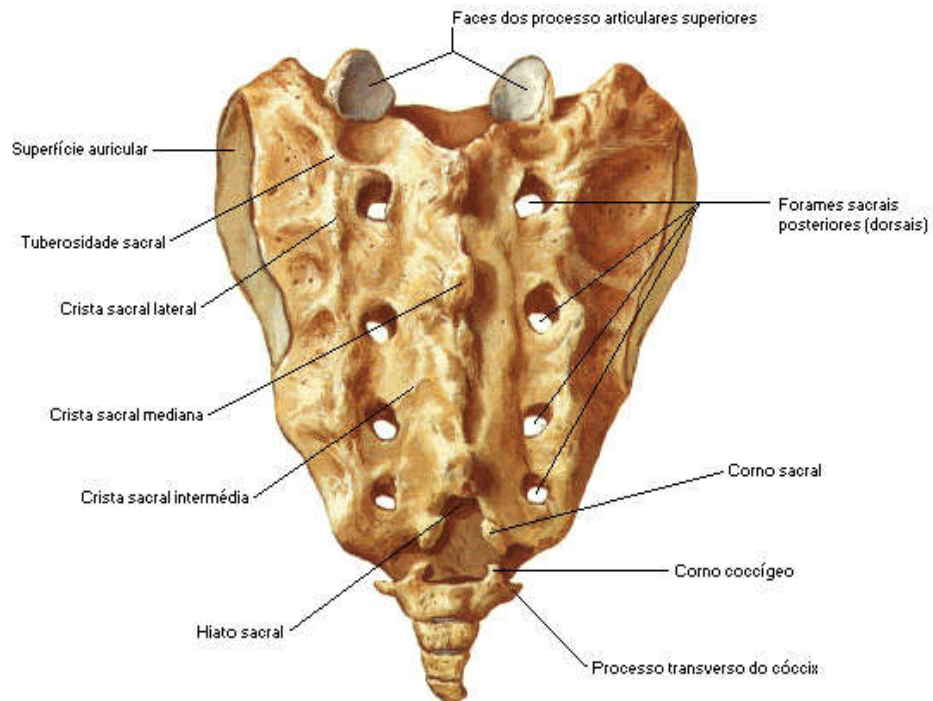
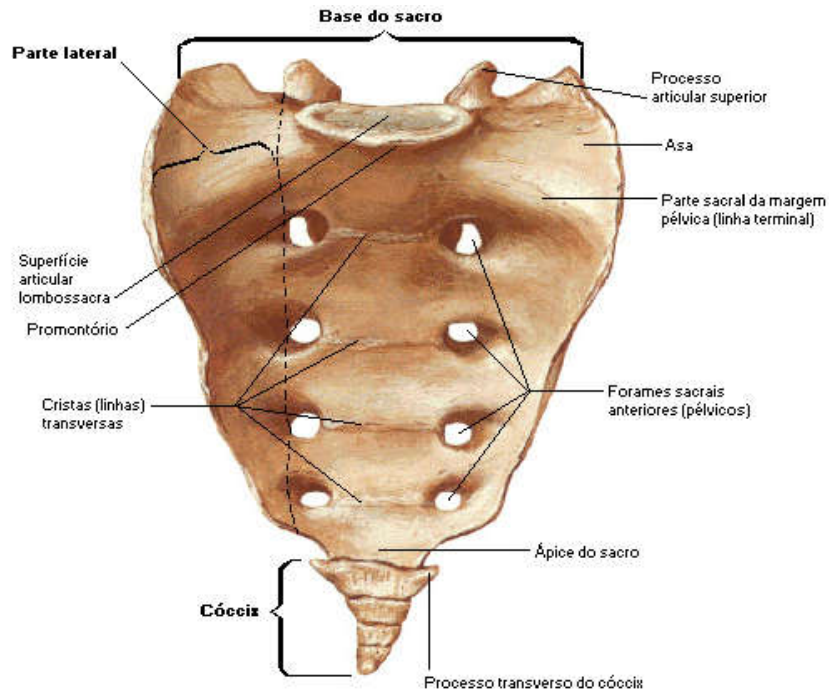
**COLÉGIO VICENTE LESSA**  
**Centro de Qualificação Profissional em Saúde**



**ANATOMIA RADIOLÓGICA.**  
**TURMAS 54, 56, 58, 59, 60.**  
**MANHÃ AULA N°16.**

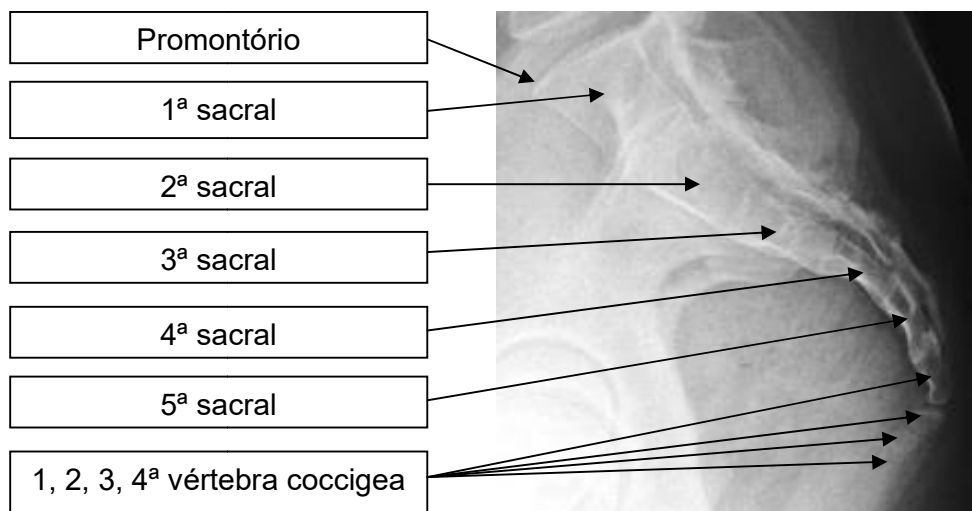
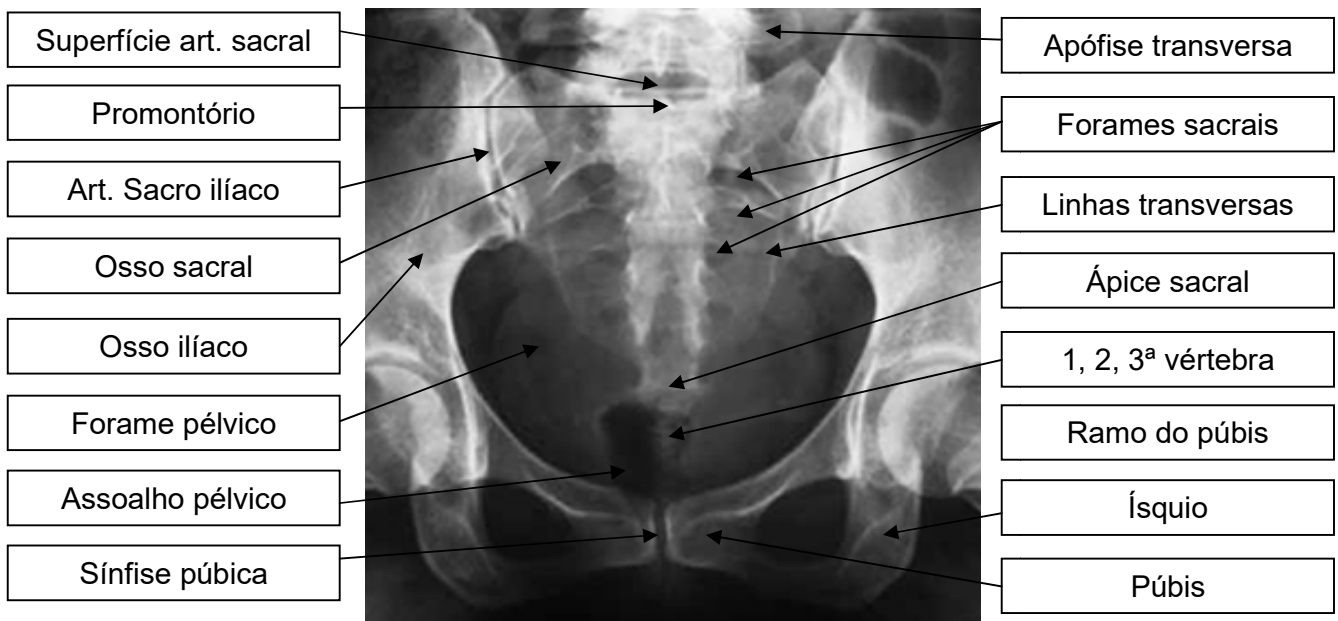
# ANATOMIA RADIOLÓGICA DA COLUNA VERTEBRAL.

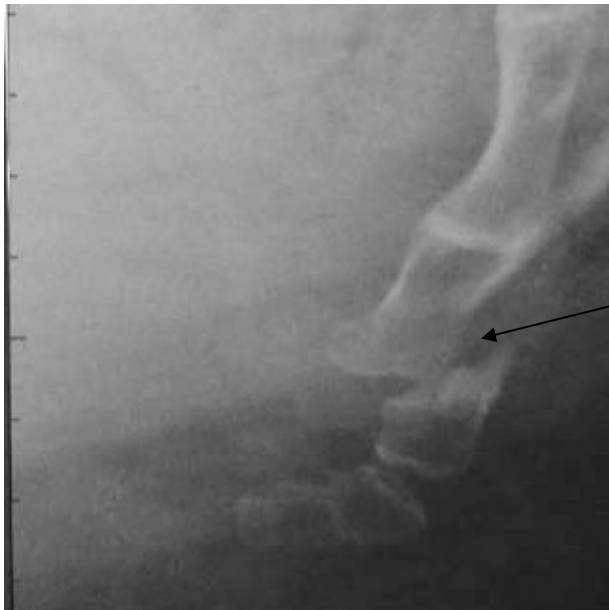## COLUNA SACRAL.



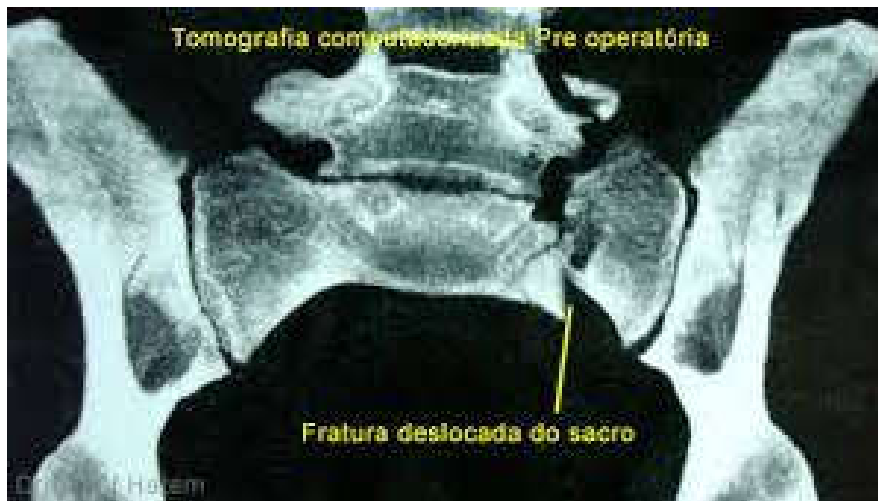O **sacro** é um osso de formato triangular que fica na base da coluna vertebral, próximo às nádegas. Em crianças, ele é composto por 5 vértebras, que se fundem completamente aos 26 anos de idade. O **sacro** está ligado à bacia através de outro osso (ílio), e toda essa **região** é chamada de articulação sacra ílíaca.

Lateralmente, há os **forames sacrais** pélvicos, que se prolongam para fora por meio de sulcos. Destes sulcos, saem os ramos anteriores dos nervos **sacrais**. A face superior apresenta, no centro, o platô **sacral**, ou base do sacro, sobre o qual se coloca o disco L5/S1 e a quinta vértebra lombar





FRATURA ENTRE A  
1ª E 2ª VÉRTEBRA  
COCCIGEA COM  
DESVIO  
SIGNIFICATIVO.



FRATURA EM REGIÃO SACRAL  
ESQUERDA COM DESLOCAMENTO E  
LUXAÇÃO.