

COLÉGIO VICENTE LESSA

Centro de Qualificação Profissional em Saúde



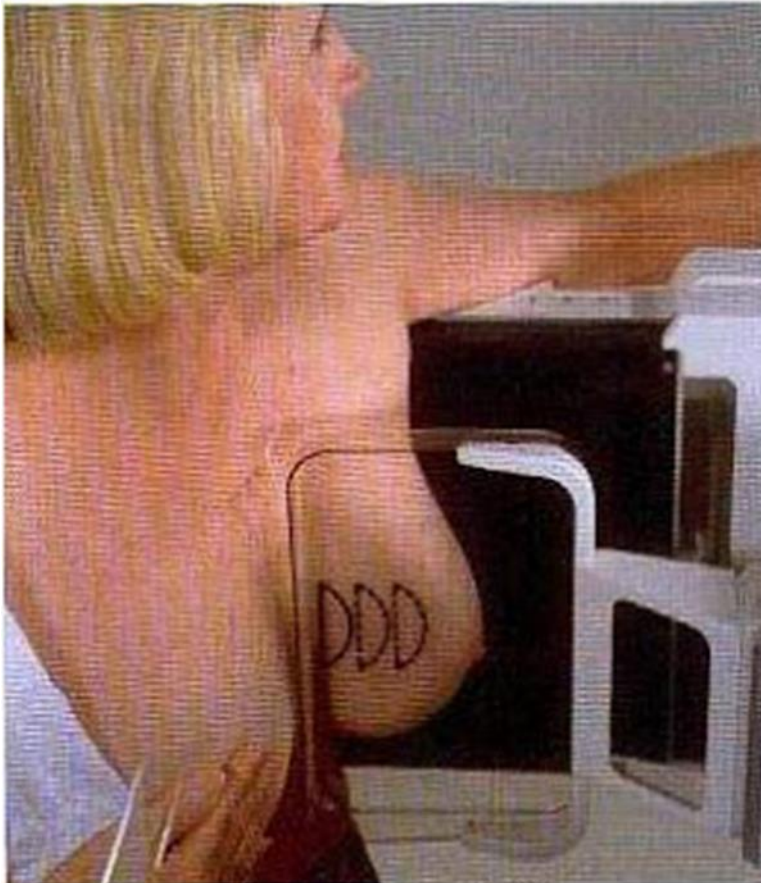
**CAPACITAÇÃO
EM MAMOGRAFIA
AULA N°08.**

INCIDÊNCIAS EM PERFIL COM O TUBO EM 90°.

POR VENTURA SE NOS POSICIONAMENTOS ROTINEIROS COMO CC E MLO FOREM VISUALIZADAS CALCIFICAÇÕES PUNTIFORMES E ESPARSAS, BILATERAL, ESSA INCIDÊNCIA EM PERFIL É SUGERIDA, COM O TUBO EM UMA ANGULAÇÃO DE 90° GRAUS E COM A AMPLIAÇÃO, NA TENTATIVA DE SE CARACTERIZAR A FORMAÇÃO DE IMAGEM TÍPICA DE “MEIA-LUA” DENOMINADA DE TEACUP (XÍCARA DE CHÁ). É POSSÍVEL EXECUTAR ESTÁ INCIDÊNCIA EM PERFIL ABSOLUTO EM PROJEÇÕES MÉDIO LATERAL (ML) E LATERO MEDIAL (LM).

ESTA INCIDÊNCIA DEVE INCLUIR, OBRIGATORIAMENTE, PARTE DO PROLONGAMENTO AXILAR.

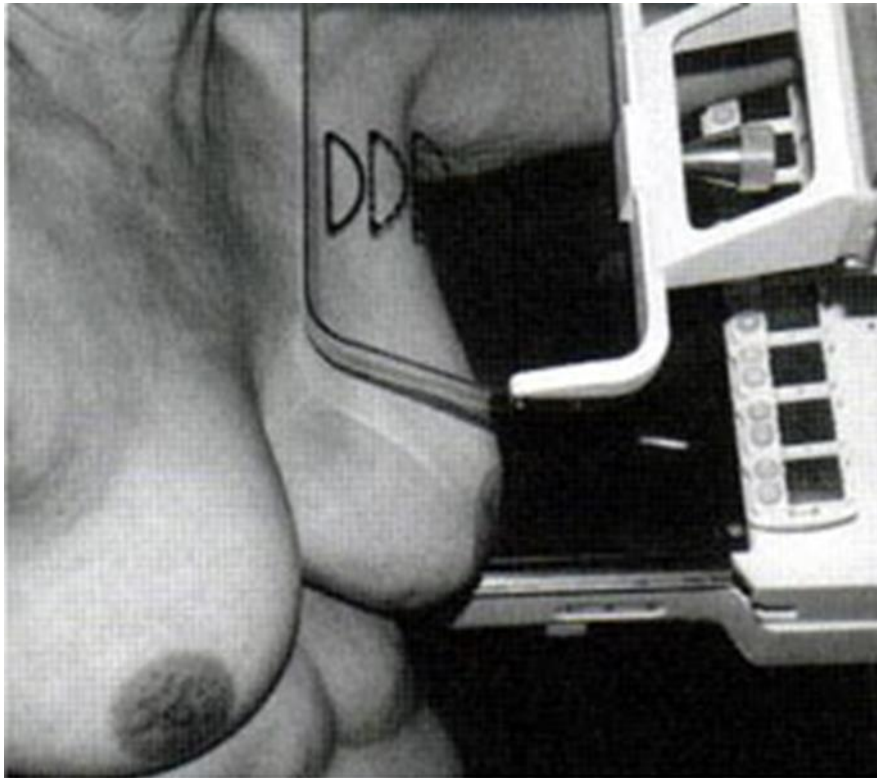
ESTUDO DE LESÕES NOS QUADRANTES INTERNOS E EXTERNOS, PRINCIPALMENTE AS LOCALIZADAS NO QUADRANTE SUPERIOR INTERNO NO CASO DA (LM), PRÓXIMAS DO ESTERNO.



INCIDÊNCIA AXILAR.

ESTA INCIDÊNCIA DEVE INCLUIR, OBRIGATORIAMENTE, PARTE DO PROLONGAMENTO AXILAR.

SUSPEITA DE NÓDULO NA REGIÃO AXILAR E QUE NÃO PODE SER VISIBILIZADA NA INCIDÊNCIA MÉDIA LATERAL OBLÍQUA. MAMAS TRATADAS COM CIRURGIA CONSERVADORA E Esvaziamento axilar, VERIFICAÇÃO DO POSICIONAMENTO DO FIO METÁLICO, APÓS MARCAÇÃO PRÉ-CIRÚRGICA DE LESÕES NÃO PALPÁVEIS E MANOBRA ANGULAR.



MAMOGRAFIA DE MAMAS COM IMPLANTES DE SILICONE (PRÓTESE) (MÉTODO DE EKLUND)

ESSA TÉCNICA CONSISTE EM DESASSOCIAR O TECIDO MAMÁRIO DO IMPLANTE, ESSE MÉTODO É EXECUTADO DA SEGUINTE FORMA: TRACIONA-SE O CONJUNTO MAMA E PRÓTESE, EM SEGUIDA, EMPURRA-SE O IMPLANTE EM DIREÇÃO AO TÓRAX. APÓS REALIZAR ESTÁ MANOBRA INICIA-SE A COMPRESSÃO DO PARÊNQUIMA MAMÁRIO PODENDO SER ESTUDADO LIVRE DE QUASE TODO, OU TODO O IMPLANTE, EM ALGUNS CASOS.

REALIZAR INCIDÊNCIAS BÁSICAS, UTILIZANDO A TÉCNICA DE EKLUND SE FOR POSSÍVEL.

OBS: RESTRIÇÕES PARA SE FAZER A MANOBRA DE EKLUND SÃO:

- 1-PRÓTESES ENDURECIDAS;
- 2- PRÓTESES ADERIDAS AO PARÊNQUIMA MAMÁRIO;
- 3- ÁREAS DE IRREGULARIDADES NA PAREDE DA PRÓTESE.

