

COLÉGIO VICENTE LESSA

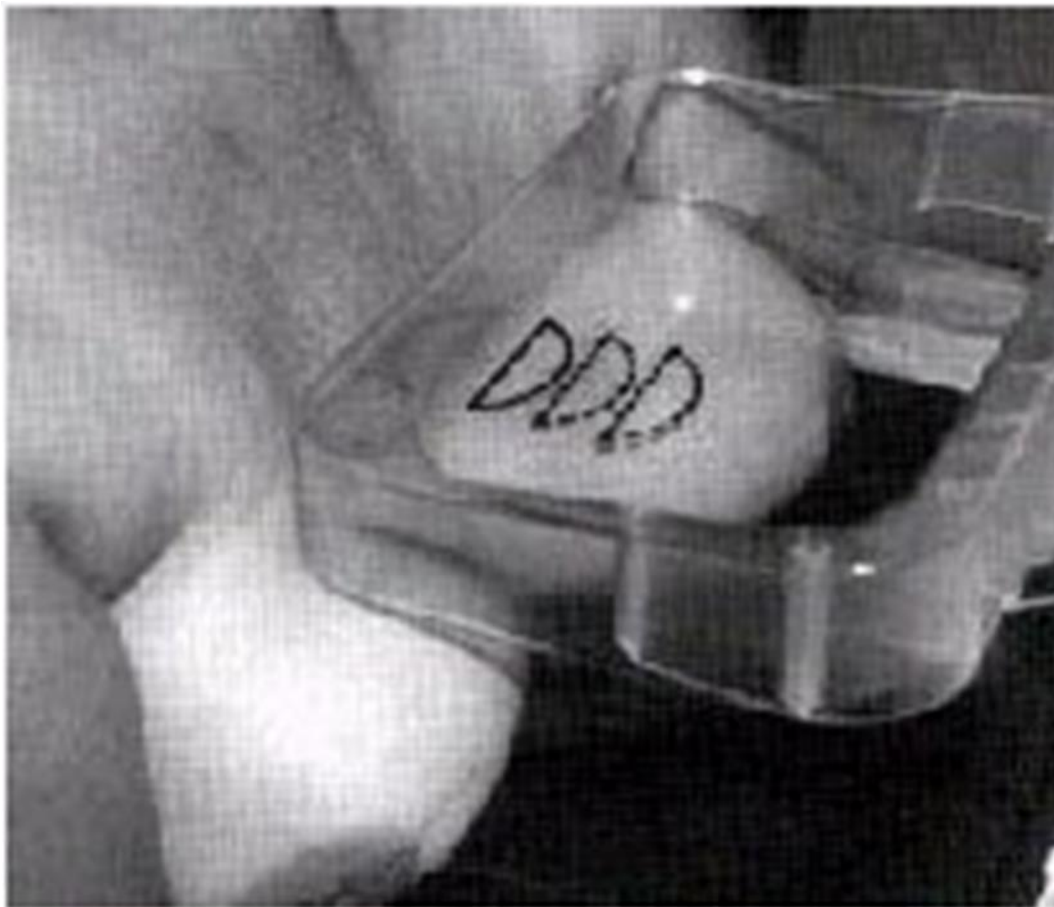
Centro de Qualificação Profissional em Saúde



**CAPACITAÇÃO
EM MAMOGRAFIA
AULA N°07.**

INCIDÊNCIA CRÂNIO CAUDAL EXAGERADA MEDIAL OU (CLEAVAGE).

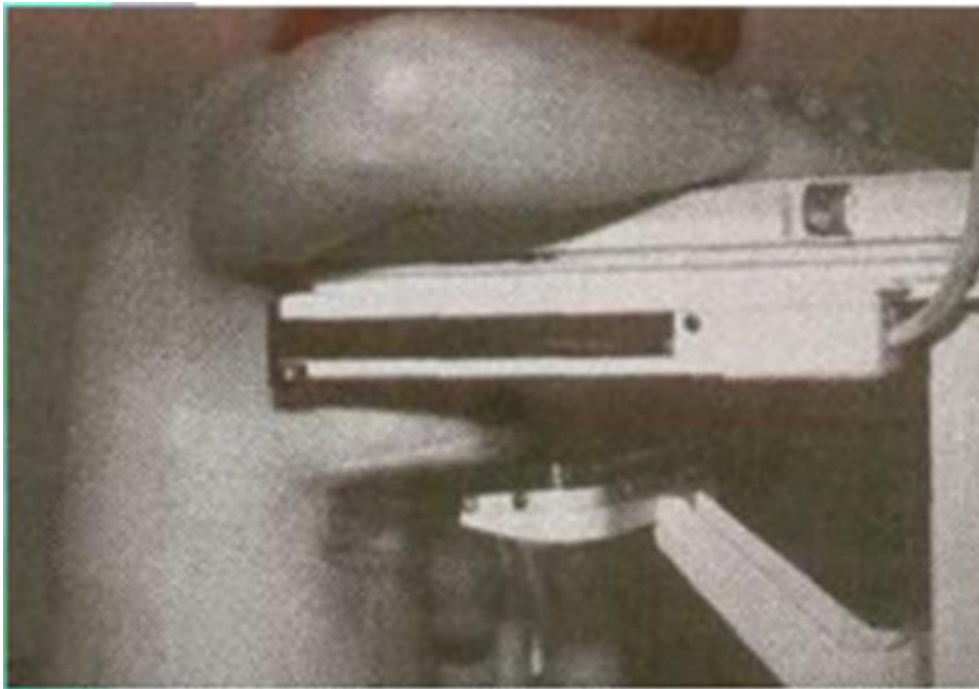
ESTA TÉCNICA TEM POR FINALIDADE EXPOR A PORÇÃO MEDIAL DA MAMA. ESTE POSICIONAMENTO É REALIZADO DA SEGUINTE MANEIRA: DE MANEIRA UNIFORME TRACIONAM-SE AS MAMAS COLOCANDO-AS SOBRE O BUCKY, EM CONSEQUÊNCIA DESTA MANOBRA AMBOS TECIDOS MAMÁRIOS EM SUA PORÇÃO MÉDIA SOFRERÃO EXPOSIÇÃO DA RADIAÇÃO, SENDO ENTÃO VISUALIZADAS APÓS O PROCESSO DE REVELAÇÃO.



CAUDOCRANIAL.

É UMA INCIDÊNCIA CRANIOCAUDAL, INVERSO, OU SEJA, COM UMA PROJEÇÃO ÍNFERO-SUPERIOR (RCC = REVERSE CRANIOCAUDAL).

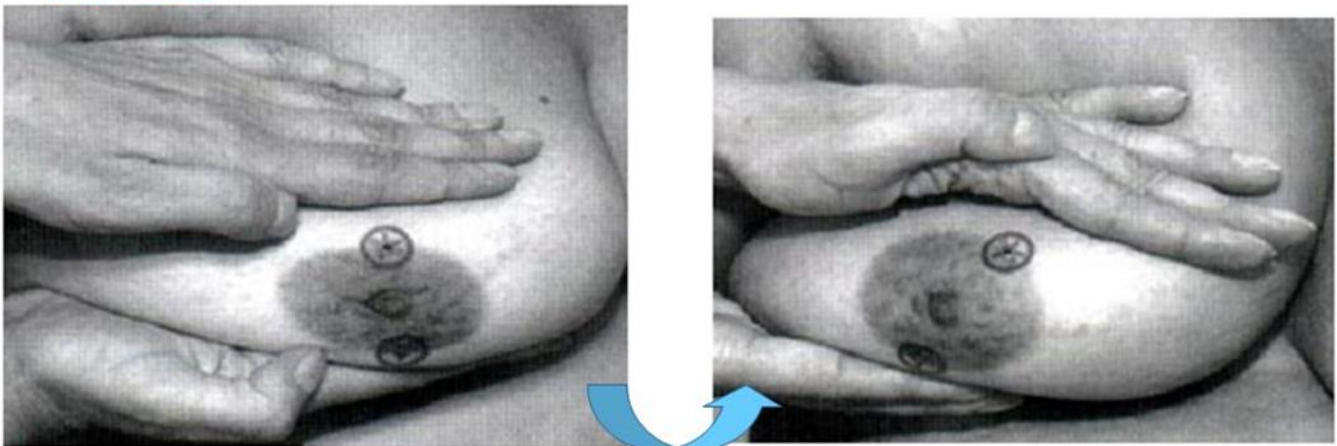
MAMA MASCULINA OU MAMA FEMININA MUITO PEQUENA (SE HOUVER DIFICULDADE DE REALIZAR A CRANIOCAUDAL, FACE AO PEQUENO VOLUME DA MAMA), PACIENTE COM MARCA-PASSO, PACIENTE COM CIFOSE ACENTUADA, PACIENTE GESTANTE (NOS RAROS CASOS EM QUE HÁ INDICAÇÃO DE MAMOGRAFIA EM GESTANTES, O EXAME DEVE SER REALIZADO COM AVENTAL DE CHUMBO NO ABDOME E AS INCIDÊNCIAS BÁSICAS TAMBÉM SÃO CC E MLO, PODENDO A CC SER SUBSTITUÍDA PELA RCC SE O VOLUME ABDOMINAL PERMITIR).



INCIDÊNCIA "ROLADA".

ESTÁ INCIDÊNCIA TEM POR FINALIDADE DESCARTAR A IMAGEM COM ALTERAÇÃO, IMAGENS ESSAS QUE PODEM TER SIDO CRIADAS PELA SOMA DE DUAS OU MAIS ESTRUTURAS, ASSIM A INCIDÊNCIA (ROLADA) PODERÁ SER ÚTIL PARA DISSOCIAR AS IMAGENS. A MAMA É ENTÃO POSICIONADA EM UMA PROJEÇÃO SUPERO INFERIOR CC E (ROLADA) PARA DIREITA OU PARA A ESQUERDA E, APÓS ISSO SE EFETUA A COMPRESSÃO.

INCIDENCIA ROLADA



Sem se mexer nos marcadores foi feito o rolamento da mama modo que a região superior foi deslocada medialmente e a região inferior, lateralmente.

Após o "rolamento" da mama é feita a compressão e, em seguida, a radiografia sem os marcadores metálicos

