

**COLÉGIO VICENTE LESSA**

**Centro de Qualificação Profissional em Saúde**



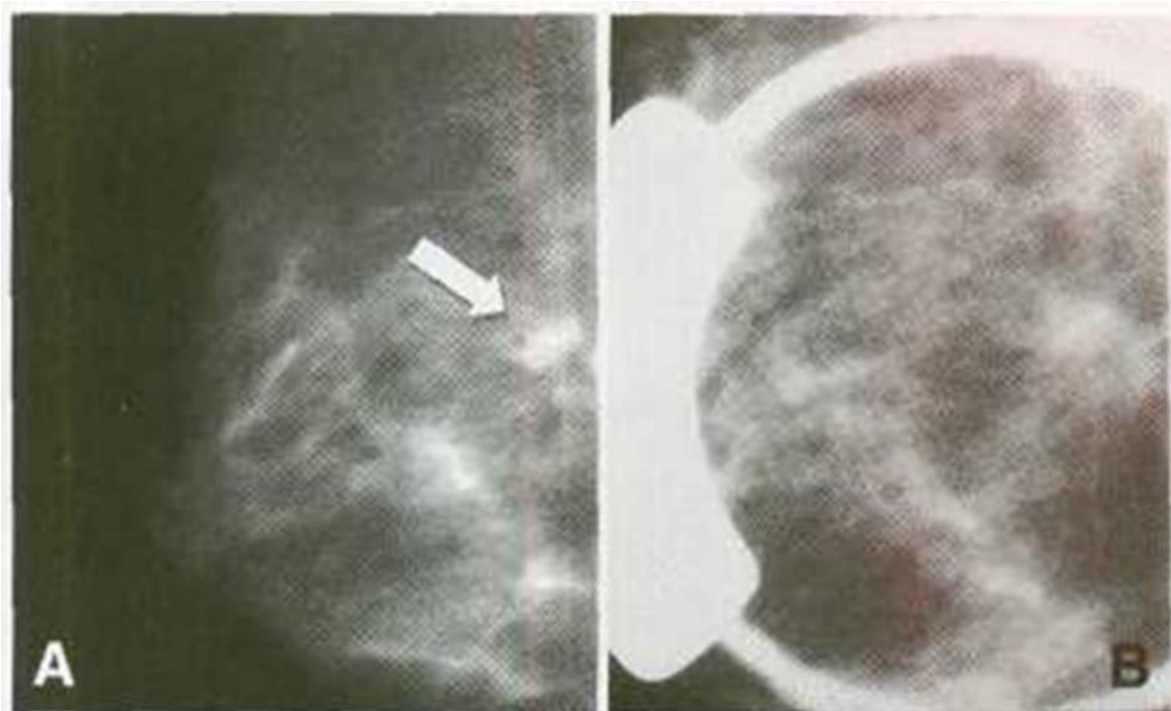
**CAPACITAÇÃO  
EM MAMOGRAFIA  
AULA N°06.**

## COMPRESSÃO SELETIVA

A COMPRESSÃO SELETIVA PODE OU NÃO SER ACOMPANHADA POR AMPLIAÇÃO. ESTA MANOBRA É REALIZADA UTILIZANDO PARA TAL UM COMPRESSOR PEQUENO, SUA FORMA QUADRICULAR OU REDONDA. ESSES COMPRESSORES TÊM A FINALIDADE DISSOCIAR ESTRUTURAS QUE CAUSAM DÚVIDAS NO DIAGNÓSTICO, COMO POR EXEMPLO, UMA DENSIDADE ASSIMÉTRICA. ESSA TÉCNICA PODE SER UTILIZADA EM QUALQUER INCIDÊNCIA TANTO NA MLO, CC ETC. O MÉTODO MAIS PRÁTICO É LOCALIZAR PRIMEIRAMENTE A ÁREA DE INTERESSE NA RADIOGRAFIA. APÓS ESSA LOCALIZAÇÃO UTILIZANDO OS DEDOS, MEDIR O QUANTO ESTÁ A ÁREA ASSIMÉTRICA DISTANTE DO MAMILO. REPETIR A MESMA MEDIÇÃO NA MAMA E MARCAR A ÁREA COM UMA CANETA, DAÍ ENTÃO REALIZAR A COMPRESSÃO DO TECIDO MAMÁRIO.

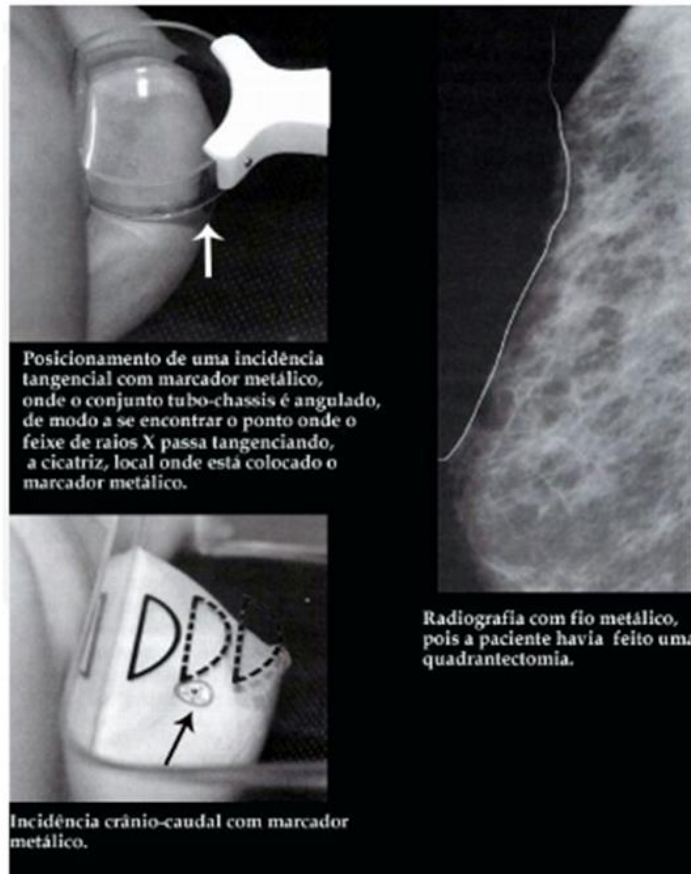
## MAGNIFICAÇÃO COM COMPRESSÃO SELETIVA

APÓS A REALIZAÇÃO DE MAMOGRAFIA DE ROTINA HOUVER UMA IMAGEM SUSPEITA COM (MICROCALCIFICAÇÕES, DENSIDADE ASSIMÉTRICA, NÓDULOS) É NECESSÁRIO REALIZAR UMA NOVA IMAGEM SÓ QUE DESTA VEZ REALIZAR UMA AQUISIÇÃO COM MAGNIFICAÇÃO E COMPRESSÃO SELETIVA.



## INCIDÊNCIA TANGENCIAL.

A EXPOSIÇÃO DO TECIDO MAMÁRIO APÓS CIRURGIA NECESSITA DE UMA ATENÇÃO ESPECIAL POR PARTE DO PROFISSIONAL EM RADIOLOGIA, PARA UMA AQUISIÇÃO DE BOA QUALIDADE VISANDO DISTINGUIR ACHADOS RADIOLÓGICOS DIRETAMENTE RELACIONADOS À CIRURGIA COMO, POR EXEMPLO, PACIENTES QUE FORAM SUBMETIDOS À QUADRANTECTOMIA, ESSE LOCAL PODE EXISTIR PONTOS CIRÚRGICOS CALCIFICADOS OU UMA RECIDIVA DE UM TUMOR. A INCIDÊNCIA TANGENCIAL COM MARCADORES METÁLICOS SE FAZ NECESSÁRIA QUANDO A CLIENTE APRESENTA CICATRIZ CIRÚRGICA PRÉVIA. ALGUMAS AQUISIÇÕES APRESENTAM IMAGENS COM CALCIFICAÇÕES QUE PODEM SER ORIUNDAS DE PONTOS CIRÚRGICOS CALCIFICADOS OU DE SINAIS DE PELE. AS ALTERAÇÕES TECIDUAIS, COMO VERRUGA, POR TEREM UMA DENSIDADE MAIS AUMENTADA QUANDO COMPARADAS COM A PELE, PODEM APARECER NA IMAGEM MAMOGRÁFICA COMO NÓDULOS, MICROCALCIFICAÇÕES, FAVORECENDO PARA UM FALSO DIAGNÓSTICO. PARA QUE TAL DÚVIDA NÃO OCORRA AO SE DEPARAR COM UMA MAMA COM ALTERAÇÕES NA PELE, É IMPORTANTE A REALIZAÇÃO DE INCIDÊNCIAS ROTINEIRAS COMO CC E MLO, NO CASO DE UMA ALTERAÇÃO NA IMAGEM ADQUIRIDA REALIZA UMA DESSAS INCIDÊNCIAS LEVANDO EM CONTA A QUE MELHOR PRODUZ ESSA ALTERAÇÃO, COM UM MARCADOR METÁLICO SOBRE A LESÃO.



## INCIDÊNCIA CRÂNIO CAUDAL EXAGERADA.

QUANDO SE REALIZA UMA MAMOGRAFIA CC É NECESSÁRIO QUE TODO O PARÊNQUIMA SEJA VISUALIZADO. QUANDO ISSO NÃO OCORRE, OU QUANDO HOUVER ALTERAÇÕES NA IMAGEM EM REGIÃO LATERAL DA MAMA, DEVE REALIZAR UMA NOVA INCIDÊNCIA DENOMINADA DE INCIDÊNCIA CRÂNIO CAUDAL EXAGERADA, O TUDO DE RAIOS X DEVE SOFRER UMA ANGULAÇÃO DE 5° GRAUS, ELEVANDO O CHASSI PARA QUE A PORÇÃO LATERAL DA MAMA FIQUE ELEVADA E O CORPO DO PACIENTE DEVE SOFRER UMA ROTAÇÃO AFIM DE QUE A REGIÃO LATERAL DA MAMA SEJA EVIDENCIADA NA IMAGEM. INDICAÇÃO: PARA MELHOR VISUALIZAÇÃO DOS QUADRANTES EXTERNOS, INCLUINDO A CAUDA DE SPENCE (TECIDO MAMÁRIO PROEMINENTE, QUE “INVADE” A AXILA LATERALMENTE, NA BORDA LATERAL DO MÚSCULO GRANDE PEITORAL).

