COLÉGIO VICENTE LESSA

Centro de Qualificação Profissional em Saúde

CAPACITAÇÃO
EM MAMOGRAFIA
AULA N°04.

ANATOMIA DO PLANO SAGITAL.

UM PLANO SAGITAL ATRAVÉS DA MAMA MADURA MOSTRA A RELAÇÃO ENTRE A GLÂNDULA MAMÁRIA E AS ESTRUTURAS SUBJACENTES DA PAREDE TORÁCICA. A PREGA INFRAMAMÁRIA ESTÁ AO NÍVEL DA SEXTA COSTELA, MAS EXISTE GRANDE VARIAÇÃO ENTRE INDIVÍDUOS.

O MÚSCULO PEITORAL MAIOR É OBSERVADO SOBRE A CAIXA TORÁCICA. A PORÇÃO CENTRAL DA MAMA É CONSTITUÍDA BASICAMENTE DE TECIDO GLANDULAR. QUANTIDADES VARIÁVEIS DE TECIDO ADIPOSO OU GORDUROSO CIRCUNDAM O GLANDULAR. A VARIAÇÃO DO TAMANHO DE UMA PESSOA PARA OUTRA É DEVIDA BASICAMENTE À QUANTIDADE DE TECIDO ADIPOSO NA MAMA.

A PELE QUE RECOBRE A MAMA POSSUI ESPESSURA UNIFORME, EXCETO NA ÁREA DA ARÉOLA E DO MAMILO ONDE A PELE É UM POUCO MAIS ESPESSA.

ANATOMIA – VISÃO FRONTAL

O TECIDO GLANDULAR DA MAMA É DIVIDIDO EM 15 A 20 LOBOS DISPOSTOS COMO OS RAIOS DE UMA RODA EM TORNO DO MAMILO.

OS LOBOS GLANDULARES, CONSTITUÍDOS DE LÓBULOS INDIVIDUAIS, NÃO ESTÃO SEPARADOS, MAS SE ENCONTRAM AGRUPADOS EM UM ARRANJO RADIAL. DISTALMENTE, OS LÓBULOS MENORES CONSISTEM EM AGLOMERADOS DE ALVÉOLOS ARREDONDADOS. ESSES GRUPOS DE ALVÉOLOS QUE FORMAM OS LÓBULOS SÃO INTERCONECTADOS E DRENAM ATRAVÉS DE DUCTOS INDIVIDUAIS. CADA DUCTO SE DILATA EM UMA PEQUENA AMPOLA QUE SERVE COMO UM RESERVATÓRIO DE LEITE, UM POUCO ANTES DE TERMINAR EM UMA MINÚSCULA ABERTURA NA SUPERFÍCIE DO MAMILO.

UMA CAMADA DO TECIDO ADIPOSO LOGO ABAIXO DA PELE CIRCUNDA E RECOBRE O TECIDO GLANDULAR. O TECIDO ADIPOSO DOS LÓBULOS MAMÁRIOS, A GORDURA SUBCUTÂNEA, ESTÁ ENTREMEADO NOS ELEMENTOS GLANDULARES. O TECIDO CONJUNTIVO (OU FIBROSO) INTERLOBULAR CIRCUNDA E DÁ APOIO AOS LOBOS E A OUTRAS ESTRUTURAS GLANDULARES. EXTENSÕES FORMANDO FAIXAS DE TECIDO FIBROSO SÃO CONHECIDAS COMO LIGAMENTOS DE COOPER (OU SUSPENSOR) DA MAMA, E SUA FUNÇÃO É DAR SUPORTE ÀS GLÂNDULAS MAMÁRIAS.

CADA MAMA É ABUNDANTEMENTE SUPRIDA POR VASOS SANGUÍNEOS, NERVOS E VASOS LINFÁTICOS.

GERALMENTE, ALGUMAS VEIAS MAIORES PODEM SER DISTINGUIDAS NA MAMOGRAFIA.

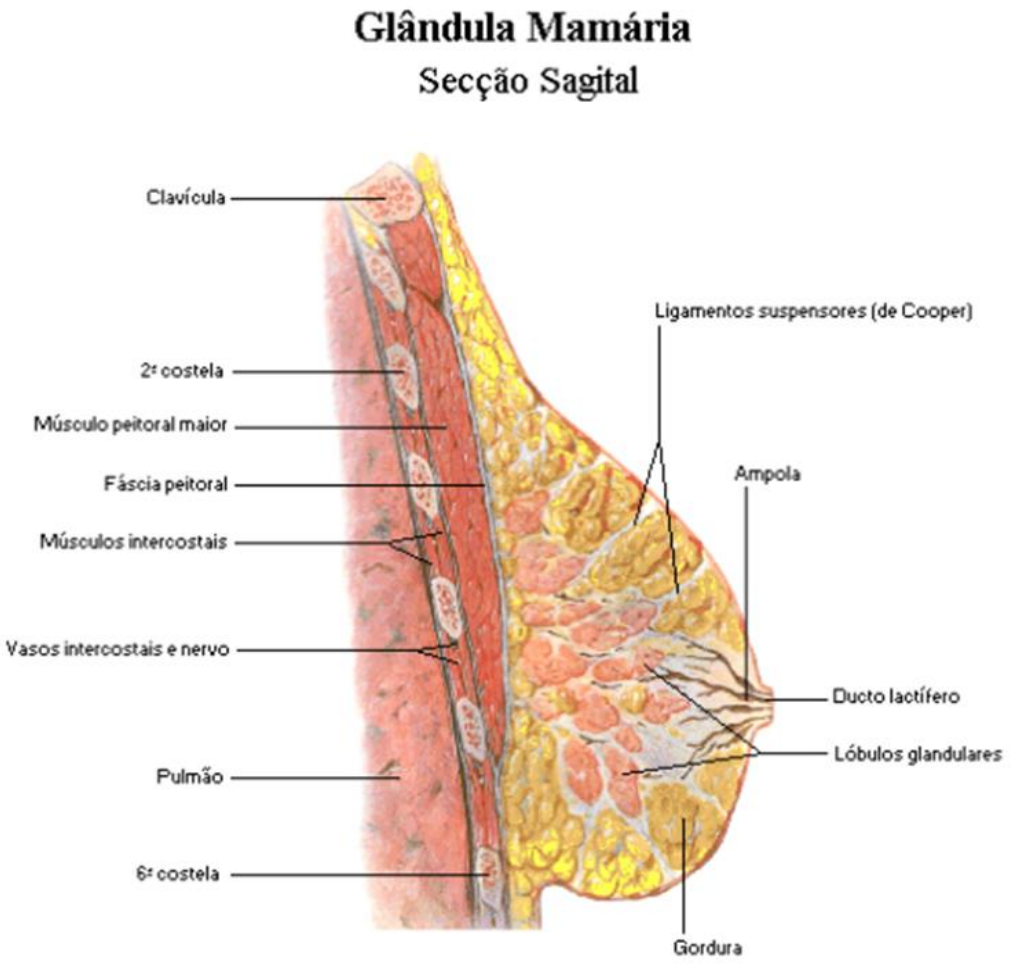

CLASSIFICAÇÃO DA MAMA.

NA MAMOGRAFIA, TANTO A ESPESSURA DA MAMA COMPRIMIDA QUANTO A DENSIDADE DO TECIDO CONTRIBUEM PARA A SELEÇÃO TÉCNICA. É FÁCIL DETERMINAR O TAMANHO OU ESPESSURA DA MAMA, MAS A DENSIDADE DELA É MENOS EVIDENTE E REQUER INFORMAÇÕES ADICIONAIS. A DENSIDADE RELATIVA DA MAMA É AFETADA BASICAMENTE PELAS CARACTERÍSTICAS MAMÁRIAS INERENTES DO PACIENTE, ESTADO HORMONAL, IDADE E GESTAÇÕES.

PORTANTO, AS MAMAS PODEM SER CLASSIFICADAS EM TRÊS CATEGORIAS, DEPENDENDO DAS QUANTIDADES RELATIVAS DE TECIDO GLANDULAR VERSUS ADIPOSO, SENDO:

MAMA FIBROGLANDULAR.

A MAMA JOVEM GERALMENTE É MUITO DENSA, POIS CONTÉM QUANTIDADE RELATIVAMENTE PEQUENA DE TECIDO ADIPOSO. A FAIXA ETÁRIA COMUM PARA A MAMA FIBROGLANDULAR VARIA DA PÓS- PUBERDADE ATÉ CERCA DE TRINTA ANOS, MAS, AS MULHERES COM MAIS DE 30 ANOS QUE NUNCA AMAMENTARAM PROVAVELMENTE TAMBÉM PERTENCERÃO A ESTE GRUPO. MULHERES GRÁVIDAS OU LACTENTES DE QUALQUER IDADE TAMBÉM SÃ INCLUÍDAS NESTE PORQUE UM TIPO DE MAMA MUITO DENSO.

MAMA FIBRO GORDUROSA.

À MEDIDA QUE A MULHER ENVELHECE E OCORREM MAIS ALTERAÇÕES NOS TECIDOS MAMÁRIOS, HÁ UMA MUDANÇA GRADUAL DA PEQUENA QUANTIDADE DE TECIDO ADIPOSO PARA UMA DISTRIBUIÇÃO MAIS IGUAL DE TECIDO GORDUROSO E FIBROGLANDULAR, ESTE GRUPO VARIA DOS 30 AOS 50 ANOS IDADE, A MAMA NÃO É TÃO DENSO QUANTO NO GRUPO JOVEM. RADIOLOGICAMENTE, ESTA MAMA TEM DENSIDADE MÉDIA E REQUER MENOR EXPOSIÇÃO QUE A MAMA DO TIPO FIBROGLANDULAR. VÁRIAS GESTAÇÕES NA VIDA REPRODUTIVA DE UMA MULHER ACELERARÃO O DESENVOLVIMENTO DE SUA MAMA PARA ESTA CATEGORIA FIBROGORDUROSA.•.

MAMA GORDUROSA.

OCORRE APÓS A MENOPAUSA, COMUMENTE A PARTIR DOS 50 ANOS DE IDADE. APÓS A IDADE REPRODUTORA DA MULHER, A MAIOR PARTE DO TECIDO GLANDULAR DA MAMA SOFRE ATROFIA, SENDO CONVERTIDA EM TECIDO ADIPOSO EM UM PROCESSO DENOMINADO INVOLUÇÃO. É NECESSÁRIA UMA EXPOSIÇÃO AINDA MENOR NESTE TIPO DE MAMA QUE NOS PRIMEIROS DOIS TIPOS. AS MAMAS DAS CRIANÇAS E DA MAIORIA DOS HOMENS CONTÊM PRINCIPALMENTE GORDURA EM PEQUENAS PROPORÇÕES E, PORTANTO, TAMBÉM PERTENCEM A ESTA CATEGORIA.

MÉTODOS DE LOCALIZAÇÃO.

DOIS MÉTODOS SÃO COMUMENTE USADOS PARA SUBDIVIDIR A MAMA EM PEQUENAS ÁREAS COM O PROPÓSITO DE DESCREVER A LOCALIZAÇÃO DE LESÕES ENCONTRADAS.

SISTEMA DE QUADRANTE: É MAIS FÁCIL DE SER USADO. PODEM SER DESCRITOS QUATRO QUADRANTES QUE UTILIZAM O MAMILO COMO O CENTRO.

*QSE _QUADRANTE SUPERIOR EXTERNO *QSI _ QUADRANTE SUPERIOR INTERNO

*QIE _ QUADRANTE INFERIOR EXTERNO *QII _ QUADRANTE INFERIOR INTERNO

SISTEMA DE RELÓGIO: COMPARA A SUPERFÍCIE DA MAMA AO MOSTRADOR DE RELÓGIO. HÁ UM PROBLEMA COM ESTE MÉTODO QUANDO SE DESCREVE UMA PORÇÃO MEDIAL OU LATERAL DA MAMA. A PARTE DESCRITA COM 03H00MIN H NA MAMA DIREITA E DESCRITA 09H00MIN H NA ESQUERDA