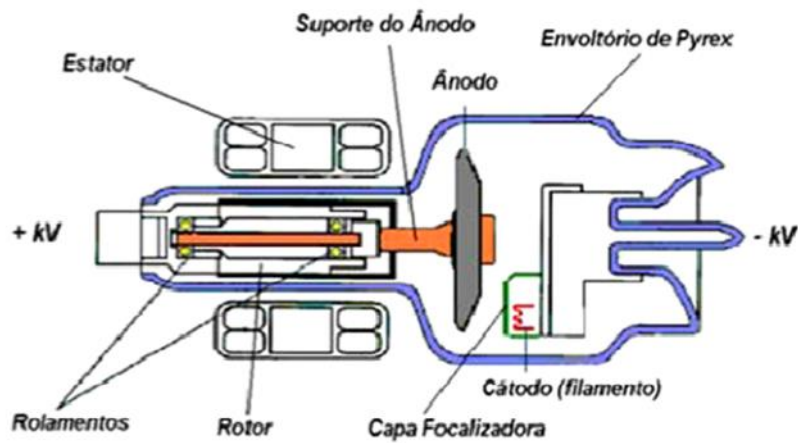
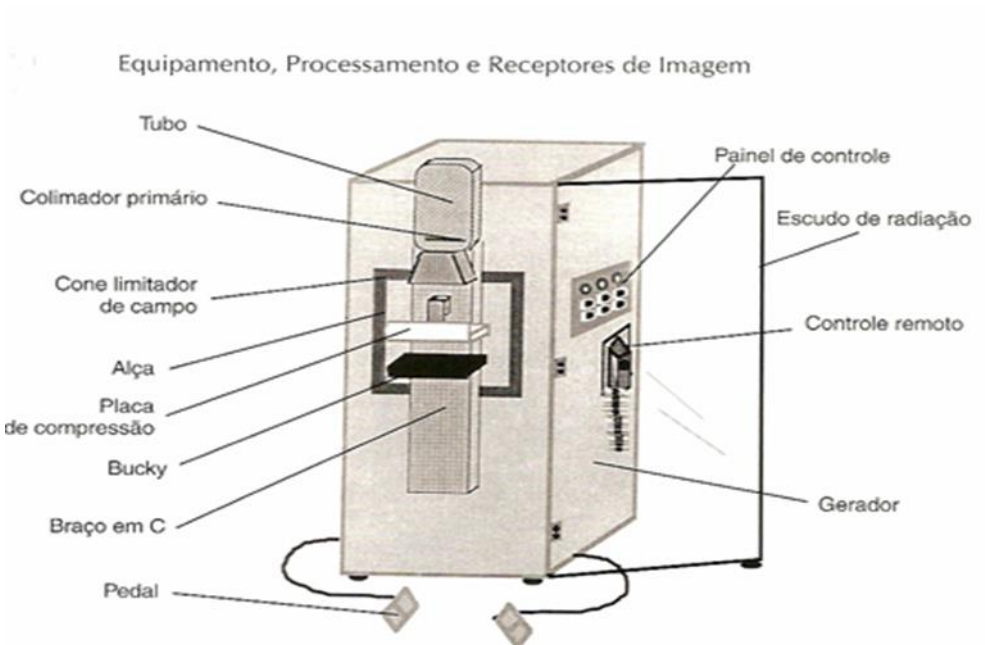
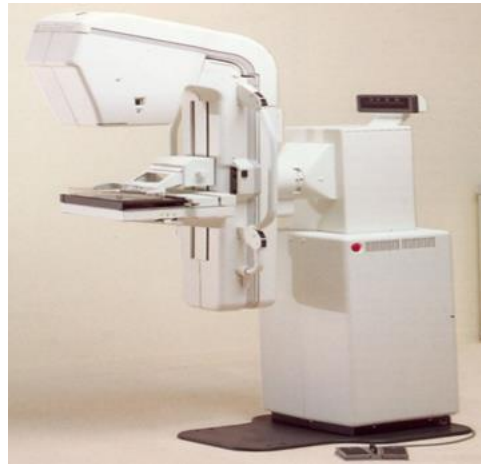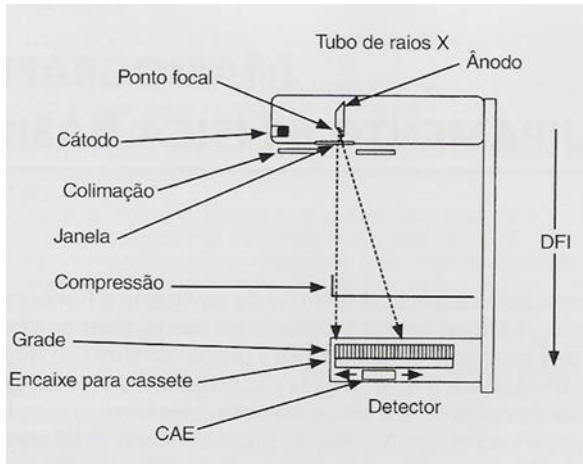


COLÉGIO VICENTE LESSA

Centro de Qualificação Profissional em Saúde





**CAPACITAÇÃO
EM MAMOGRAFIA
AULA N°02.**



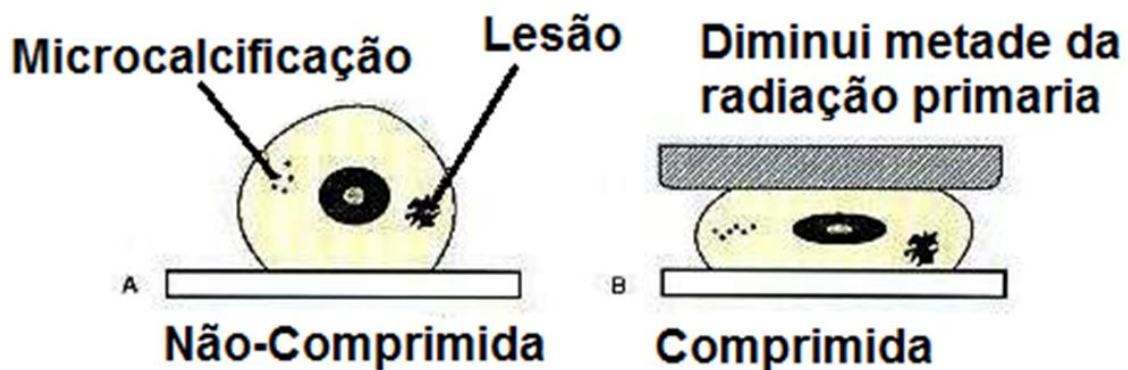
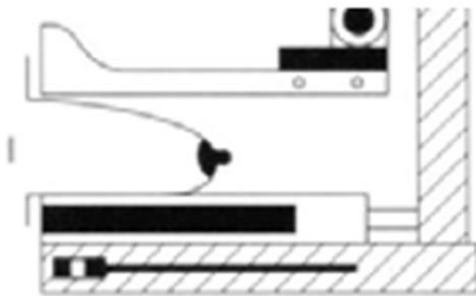
TUBOS/AMPOLAS DE MAMOGRAFIA.

A MAMOGRAFIA NECESSITA DE TUBOS ESPECIAIS QUE, DEVIDO ÀS PROPRIEDADES ESPECÍFICAS DE SEU ÂNODO E O EMPREGO DE FILTROS ESPECIAIS, QUE DÃO ORIGEM A UMA RADIAÇÃO DE BAIXA ENERGIA, QUANDO COMPARADA COM OS DEMAIS MÉTODOS DE DIAGNÓSTICOS POR IMAGEM QUE SE UTILIZA DE RADIAÇÃO IONIZANTE. ESSA RADIAÇÃO SE FAZ NECESSÁRIA NA MAMOGRAFIA, PARA QUE SE POSSA TER UM ALTO CONTRASTE ENTRE OS TECIDOS.



SISTEMA DE COMPRESSÃO.

- 1- MANUAL.
- 2- FORÇA: ENTRE 11 E 18 KGF;
- 3- BANDEJA COM ÂNGULO RETO;
- 4- AUMENTA A RESOLUÇÃO ESPACIAL;
- 5- DIMINUI A MAGNIFICAÇÃO;
- 6- DIMINUI ESPALHAMENTO;
- 7- REDUZ SUPERPOSIÇÃO;
- 8- TECIDO MAMÁRIO UNIFORME;
- 9- REDUÇÃO DA DOSE ABSORVIDA PELO TECIDO.



C.A.E CONTROLE AUTOMÁTICO DE EXPOSIÇÃO.

UMA CÂMARA DE IONIZAÇÃO FAZ A LEITURA DA QUANTIDADE DE RADIAÇÃO QUE ESTÁ CHEGANDO AO FILME APÓS A INTERAÇÃO COM O TECIDO MAMÁRIO. MANTÉM-SE ENTÃO UMA DENSIDADE ÓPTICA CONSTANTE ATRAVÉS DE UM CONTROLE DE TEMPO DE EXPOSIÇÃO; A CÂMARA PODE SER MOVIMENTADA ANTERO - POSTERIOR PARA APERFEIÇOAR A DENSIDADE ÓPTICA NO FILME OU MAIS PRÓXIMA A PAREDE TORÁCICA OU MAIS PRÓXIMA AO MAMILO.

O CAE TAMBÉM SE CONHECE COMO AUTO KV E AUTO MAS.

O DETECTOR DO CAE DEVE ESTAR SEMPRE SITUADO EM BAIXO DO TECIDO GLANDULAR, E ESTE APRESENTA 3 POSIÇÕES;



POSIÇÃO 1: PRÓXIMO A PAREDE TORÁCICA PARA EXPOSIÇÃO DE MAMAS PEQUENAS.

POSIÇÃO 2: PARA PROJEÇÕES CC EM MAMAS DE TAMANHO MEDIANO E EM PROJEÇÕES MOL.

POSIÇÃO 3: PARA MAMAS GRANDES EM PROJEÇÕES CC.

A PACIENTE DA MAMOGRAFIA

AO REALIZAR UM EXAME PARA RASTREAMENTO MAMÁRIO (MAMOGRAFIA), DOIS FATORES DEVEM SER LEVADOS EM CONTA O PRIMEIRO É O FATOR TÉCNICO, O SEGUNDO FATOR DE EXTREMA IMPORTÂNCIA, SÃO OS SENTIMENTOS DA PACIENTE. TODAS AS VEZES QUE UMA MULHER ELA É SUBMETIDA A ESTE TIPO DE EXAME, DIFERENTE DE QUALQUER OUTRO TIPO DE EXAME, ELA É SUBMETIDA A UM STRESS, PELO FATO DA MAMA SER UM SÍMBOLO DA SENSUALIDADE FEMININA. TENSÃO QUE A CLIENTE APRESENTA CONTRAÇÃO MUSCULAR, DIFICULTADO A TÉCNICA DE POSICIONAMENTO, CAUSANDO DOR NO MOMENTO COMPRESSÃO, FAZENDO COM QUE O EXAME SEJA INCÔMODO DO QUE REALMENTE É.